

福州市第一总医院 健康管理（体检）中心

体检号：_____ 姓名：_____

性别：_____ 女 _____ 年龄：_____ 26岁 _____

电 话：_____

打印时间：_____ 2025-07-29 _____

单 位：_____ 中康网 _____

部 门：_____

友情提示：请认真查看体检报告，如有疑问，请及时联系我们！咨询电话：
0591-22603333

尊敬的：

感谢您到福州市第一总医院健康体检！我院是三级甲等综合性医院，为了提高您对健康体检的认识，在此特别向您说明，健康体检的目的在于及时了解当前自身的健康状况，提高健康保健意识。此次检查结果只表示您选择的体检项目对应的身体健康状况。由于您选择的体检手段及项目所限，并不能完全排除身体潜在疾病。健康状况是动态变化的。如果您的身体出现不适，请您及时到医院就医。保持科学健康的生活方式，定期接受健康检查，在您需要的时候请随时与我们联系，欢迎您再次光临福州市第一医院健康体检中心。
您的健康一路有我们陪伴！

福州市第一总医院健康体检报告

体检人： 女 26岁

体检号码： _____

总检

体检结论

- 1.一般检查：
(1)收缩压：94mmHg。(2)舒张压：64mmHg。(3)血压结论：94/64mmHg,理想血压。(4)身高：166.0cm。(5)体重：46.8Kg。(6)体重指数：16.98体重过低。
- 2.内科：
未见明显异常。
- 3.外科：
未见明显异常。
- 4.眼科：
双眼屈光不正。
- 5.耳鼻喉科：
未见明显异常
- 6.心电图：
正常心电图。
- 7.彩超：
(1)甲状腺未见明显占位声像(TI-RADS 1类)
(2)双乳腺轻度乳腺增生声像(BI-RADS 1类)、右侧乳腺多发低回声结节(BI-RADS 3类)
- 8.DR摄影：
双肺未见明显实质性病变。
- 9.检验科：
(1)血常规五分类：正常
(2)肾功能(含尿酸)：正常
(3)血脂全套(四项)：正常
(4)血糖(空腹)：正常
(5)肝功能六项：正常
(6)甲胎蛋白定量(AFP)：正常
(7)癌胚抗原定量(CEA)：正常
(8)尿常规10项+尿沉渣镜检：正常

医学建议

- 1.体重过低：
BMI<18.5为体重过低，体重过低除疾病因素外，还与遗传、精神压力、肠胃功能不佳、食量不足、热量消耗过多以及性别、年龄等因素有关。建议结合临床，寻找原因，对症治疗。若无特殊疾病，平时应注意调整饮食，加强营养，增加能量和蛋白质的摄入，生活规律，适当运动。
- 2.双眼屈光不正：
由于眼球的屈光力与眼轴不相适应，平行光线经眼屈折后，不能准确的在视网膜上结成焦点，称为屈光不正。屈光不正包括远视、近视及散光三种类型。应根据不同情况和您的用眼需要进行视力矫正。
- 3.双乳腺轻度乳腺增生声像(BI-RADS 1类)、右侧乳腺多发低回声结节(BI-RADS 3类)：
请您结合病史，建议3-6个月复查，必要时钼靶检查，乳腺专科咨询诊治。

福州市第一总医院健康体检报告

体检人： _____ 女 26岁 _____ 体检号码： _____

初检医师： 陈常宏 _____ 主检医师： _____ 时间： 2025年7月29日, 星期二

说明： 1、 如对检查结果有异议, 请于三天内到总检室咨询。
2、 本体检报告不作为疾病诊断证明之用。

福州市第一总医院健康体检报告

体检人：女 26岁

体检号码：

甲状腺	未见明显异常
皮肤	未见明显异常
脊柱	未见畸形
乳腺	未见明显异常
外生殖器	-
肛门	-
其他	未见明显异常
既往史	无特殊

检查意见

未见明显异常。

检查日期：2025-07-28

检查医师：

陈常云

眼科

检查项目	检查结果
左远视力(裸眼)	4.0
右远视力(裸眼)	4.0
左远视力(矫正)	4.7
右远视力(矫正)	4.7
辨色力	正常
其他	双眼屈光不正。

检查意见

双眼屈光不正。

检查日期：2025-07-28

检查医师：

郑振汉

耳鼻喉科

检查项目	检查结果
嗅觉检查	未见明显异常
听力(左)	未见明显异常
听力(右)	未见明显异常
鼻部	未见明显异常
咽部	未见明显异常
喉部	未见明显异常

检查意见

未见明显异常

检查日期：2025-07-28

检查医师：

郑振汉

心电图

福州市第一总医院健康体检报告

体检人： 女 26岁


体检号码： _____

检查项目	检查结果
心电图	窦性心律，心率65次/分，P-R间期、QRS时限、Q-T间期、心电图数值见图纸未见异常。

检查意见

正常心电图。

检查日期： 2025-07-28

检查医师： 


DR摄影

检查项目	检查结果
胸部正位无片	胸廓对称，气管纵隔居中；双肺纹理清晰，未见明显实质性病灶；双肺门影未见明显增大增浓；双膈面光整，肋膈角清晰锐利；心影形态大小未见明显异常；所见双侧肋骨骨质未见明显异常。

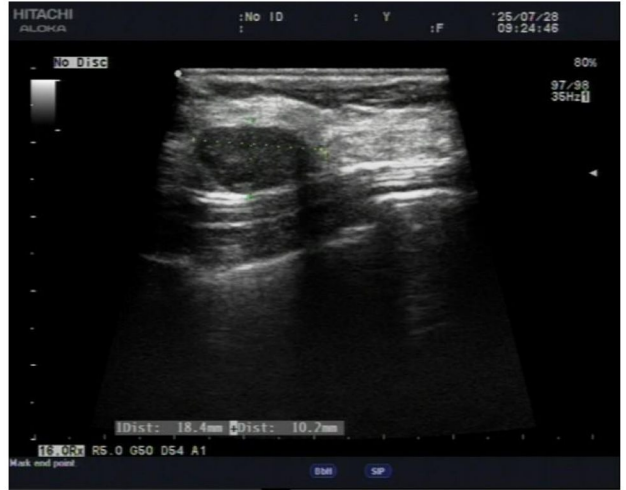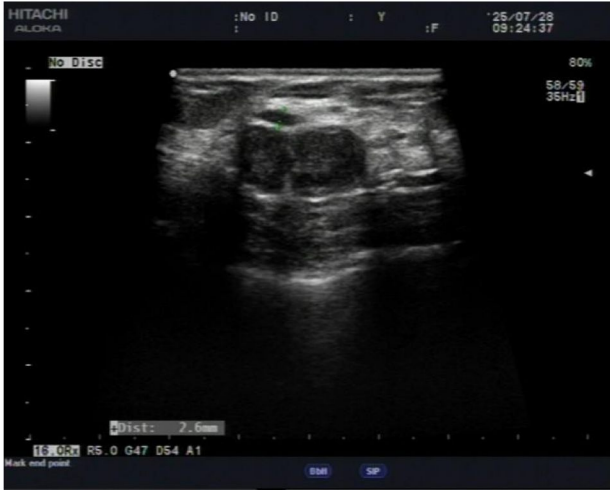检查意见

双肺未见明显实质性病变。

检查日期： 2025-07-28

检查医师： 

彩超



检查项目	检查结果
肝	肝脏大小形态正常，表面平滑，肝内回声均匀，肝内管道分布走向尚清晰。CDFI：肝内血流充盈良好，显示为入肝血流信号。
胆	胆囊大小形态正常，囊壁光整，囊腔内透声好，胆总管无扩张。
胰	胰腺大小形态正常，回声略增强，分布尚均匀，主胰管未见扩张。CDFI：未见明显异常血流信号。
脾	脾脏大小形态正常，包膜光整，回声中等均匀，脾门静脉无扩张。CDFI：未见明显异常血流信号。
肾	双肾大小形态正常，边界清楚，实质回声均匀，肾窦未见分离。CDFI：双肾呈树形血流信号。
输尿管	双侧输尿管上、下段未见扩张。
膀胱	膀胱充盈佳，内透声好，膀胱壁规整连续性良好。

福州市第一总医院健康体检报告

体检人：女 26岁

体检号码：

子宫	子宫大小形态正常，宫壁回声均匀，内膜线居中。CDFI:未见明显异常血流信号。
附件	双附件区未见明显异常回声。CDFI:未见明显异常血流信号。
乳腺	双侧乳腺稍增厚，腺体回声不均匀，可见许多迂曲条形低回声，于右乳探及数个低回声结节，大者约18.4mmx10.2mm（外上象限），边界清，边缘光整，水平方向生长，内回声均匀，CDFI:结节未见明显异常血流信号。双侧腋窝及双侧锁骨下未探及明显肿大淋巴结。
甲状腺	甲状腺大小形态正常，包膜光整，实质回声均匀，未见明显占位性病变。CDFI及PD示:腺体内未见明显异常血流信号，甲状腺上动脉频谱形态及血流参数未见异常。双侧颈部及锁骨上未探及明显肿大淋巴结。

检查意见

- (1)甲状腺未见明显占位声像(TI-RADS 1类)
(2)双乳腺轻度乳腺增生声像(BI-RADS 1类)、右侧乳腺多发低回声结节(BI-RADS 3类)

检查日期: 2025-07-28

检查医师:

审核医师:

检验科

血常规五分类

审核日期: 2025-07-28

报告人: 郑华燊

审核人: 郑华燊

检查项目	结果	标志	参考值	单位
白细胞计数	6.42		3.5-9.5	10 ⁹ /L
中性粒细胞计数	4.06		1.8-6.3	10 ⁹ /L
淋巴细胞计数	2.03		1.1-3.2	10 ⁹ /L
红细胞压积	38		35-45	%
血红蛋白浓度	126		115-150	g/L
红细胞体积分布宽度-CV	13.3		10.2-14.4	%
平均红细胞体积	92.2		82-100	fL
血小板计数	271		125-350	10 ⁹ /L
血小板压积	0.26		0.1-0.32	%
血小板平均体积	9.7		5.4-12	fL
血小板体积分布宽度	14.7		5-20	fL
红细胞计数	4.12		3.8-5.1	10 ¹² /L
平均红细胞血红蛋白含量	30.6		27-34	pg
中性粒细胞百分比	63.22		40-75	%
平均红细胞血红蛋白浓度	332		316-354	g/L
红细胞体积分布宽度-SD	44.3		35.1-46.3	fL
淋巴细胞百分比	31.58		20-50	%
大血小板比率	21.23		13-43	%
单核细胞绝对值	0.28		0.1-0.6	10 ⁹ /L
嗜酸性粒细胞绝对值	0.04		0.02-0.52	10 ⁹ /L
嗜碱性粒细胞绝对值	0.013		0-0.06	10 ⁹ /L

福州市第一总医院健康体检报告

体检人: 女 26岁

体检号码: _____

单核细胞百分比	4.37		3.0-10.0	%
嗜碱性粒细胞百分比	0.2		0-1.00	%
嗜酸性粒细胞百分比	0.63		0.4-8.0	%

肝功能六项

审核日期: 2025-07-28

报告人: 郑华燊

审核人: 郑华燊

检查项目	结果	标志	参考值	单位
总胆红素(TBIL)	7.9		0-23	umol/L
直接胆红素(DBIL)	2		0-8	umol/L
间接胆红素(IBIL)	5.9		1.5-17.5	umol/L
谷丙转氨酶(ALT)	7		7-40	U/L
谷草转氨酶(AST)	15		13-35	U/L
白蛋白(ALB)	44.3		40-55	g/L

肾功能(含尿酸)

审核日期: 2025-07-28

报告人: 郑华燊

审核人: 郑华燊

检查项目	结果	标志	参考值	单位
尿素氮	4.9		2.6-7.5	mmol/L
肌酐	59.1		41-73	umol/L
尿素氮/肌酐	0.08			
尿酸	269.8		155-357	umol/L

血糖(空腹)

审核日期: 2025-07-28

报告人: 郑华燊

审核人: 郑华燊

检查项目	结果	标志	参考值	单位
葡萄糖	5.81		3.9-6.1	mmol/L

血脂全套(四项)

审核日期: 2025-07-28

报告人: 郑华燊

审核人: 郑华燊

检查项目	结果	标志	参考值	单位
总胆固醇(CHOL)	4.39		3-6.18	mmol/L
甘油三酯(TG)	0.84		0.3-1.8	mmol/L
低密度脂蛋白胆固醇(LDL-C)	2.92		1.3-3.36	mmol/L
高密度脂蛋白胆固醇(HDL-C)	1.32		0.9-1.90	mmol/L

甲胎蛋白定量(AFP)

审核日期: 2025-07-28

报告人: 郑华燊

审核人: 郑华燊

检查项目	结果	标志	参考值	单位
甲胎蛋白定量(AFP)	2.389		<10	ng/mL

癌胚抗原定量(CEA)

审核日期: 2025-07-28

报告人: 郑华燊

审核人: 郑华燊

检查项目	结果	标志	参考值	单位
癌胚抗原定量(CEA)	<0.500		<5	ng/mL

尿常规10项+尿沉渣镜检

审核日期: 2025-07-28

报告人: 郑华燊

审核人: 郑华燊

检查项目	结果	标志	参考值	单位
------	----	----	-----	----

福州市第一总医院健康体检报告

体检人：女 26岁

体检号码：

一般检查

检查项目	检查结果
血压结论	94/64mmHg理想血压
收缩压	94mmHg
舒张压	64mmHg
身高	166.0cm
体重	46.8Kg
体重指数	16.98体重过低

检查意见

(1)收缩压：94mmHg。(2)舒张压：64mmHg。(3)血压结论：94/64mmHg,理想血压。(4)身高：166.0cm。(5)体重：46.8Kg。(6)体重指数：16.98体重过低。

检查日期：2025-07-28

检查者：

林希哲

内科

检查项目	检查结果
心界	正常
神经系统	未见明显异常
胸廓	对称
心律	齐
心音	正常
杂音	无杂音
心包摩擦音	无
肺部	两肺呼吸音清晰
肝脏	肋下未及
脾脏	肋下未及
其他	未见明显异常
既往史	无特殊

检查意见

未见明显异常。

检查日期：2025-07-28

检查医师：

陈常宏

外科

检查项目	检查结果
四肢关节	未见明显异常
头颅	未见明显异常
浅表淋巴结	未触及

福州市第一总医院健康体检报告

体检人： 女 26岁

体检号码： _____

未分类结晶	0	0-28	个/uL
精子	0	0-6	个/uL
细胞管型	0	0-1	个/uL
透明管型	0	0-1	个/uL
蜡样管型	0	0-1	个/uL
细菌	0	0-15	个/uL
未分类管型	0	0-1	个/uL
尿颜色	淡黄色	/	
尿白细胞	阴性	阴性	cells/uL
尿黏液	1	0-10	个/uL
颗粒管型	0	0-1	个/uL
真菌	0	0-15	个/uL
上皮细胞	0	0-28	个/uL
尿蛋白	阴性	阴性	g/L
尿酸碱度	6.5	4.5-8	
尿潜血	阴性	阴性	cells/uL
尿胆红素	阴性	阴性	$\mu\text{mol/L}$
尿胆原	阴性	阴性	$\mu\text{mol/L}$
尿葡萄糖	阴性	阴性	mmol/L
非鳞状上皮细胞	0	0-6	个/uL
尿白细胞计数	13	0-17	个/uL
尿红细胞计数	0	0-22	个/uL
尿亚硝酸盐	阴性	阴性	
尿酮体	阴性	阴性	mmol/L
尿比重	1.01	1.010-1.025	
尿清晰度	清晰	/	

检查意见

- (1) 血常规五分类：正常
- (2) 肾功能(含尿酸)：正常
- (3) 血脂全套(四项)：正常
- (4) 血糖(空腹)：正常
- (5) 肝功能六项：正常
- (6) 甲胎蛋白定量(AFP)：正常
- (7) 癌胚抗原定量(CEA)：正常
- (8) 尿常规10项+尿沉渣镜检：正常

说明：本检验结果仅对本次标本负责。如有疑问，请您在三天内与体检中心联系！